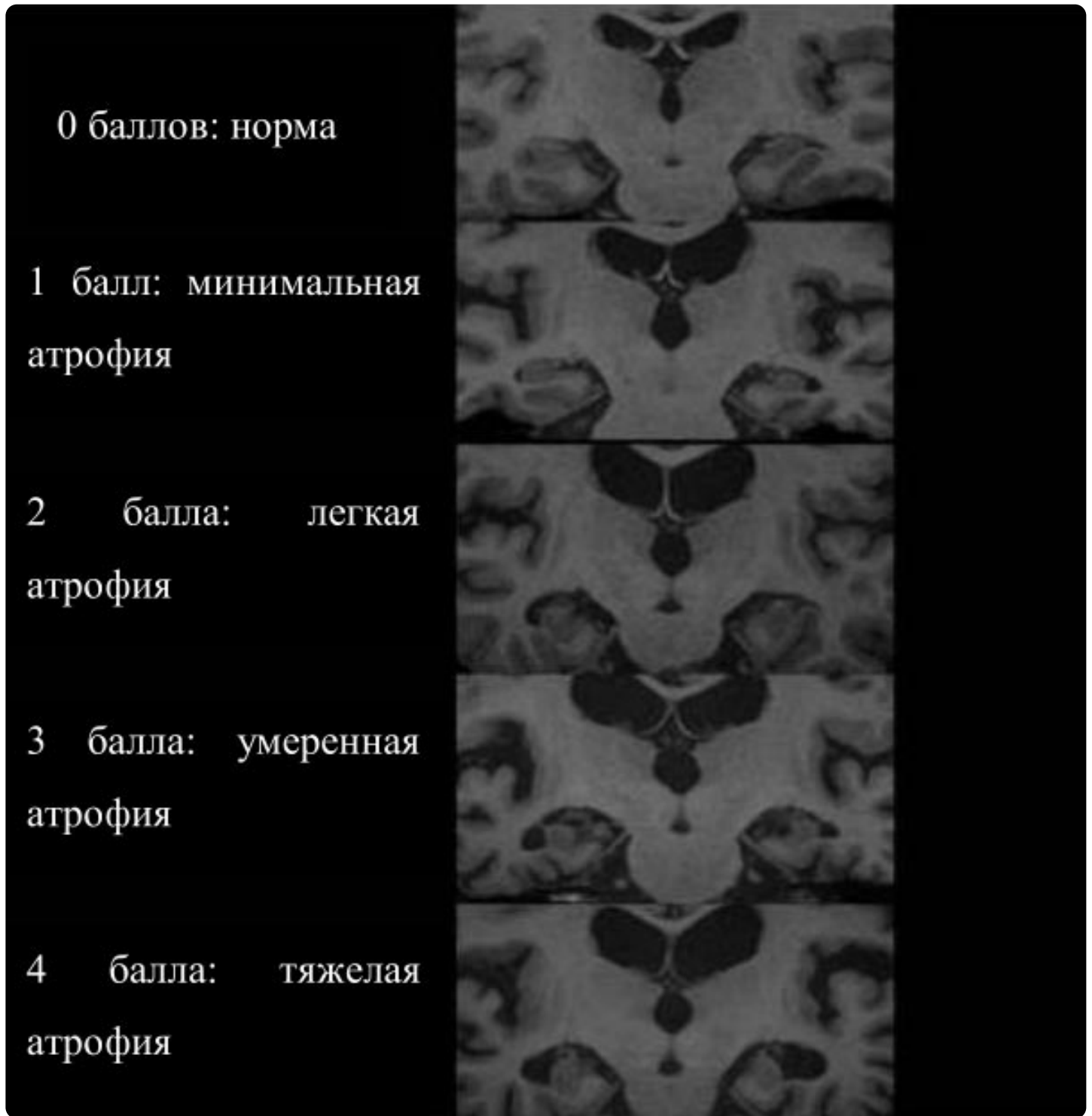


Метод визуальной оценки атрофии медиальных отделов височных долей Шелтенса (шкала МТА)



Интерпретация:

Баллы	Ширина сосудистой щели	Ширина рога	Высота гиппокампа
0	Норма	Норма	Норма
1	↑	Норма	Норма
2	↑↑	↑	↓
3	↑↑↑	↑↑	↓↓
4	↑↑↑	↑↑↑	↓↓↓